



Fig. 2. Ingrandimento sezione sinistra dell'anthemion. Immagine di Clairmont 1991

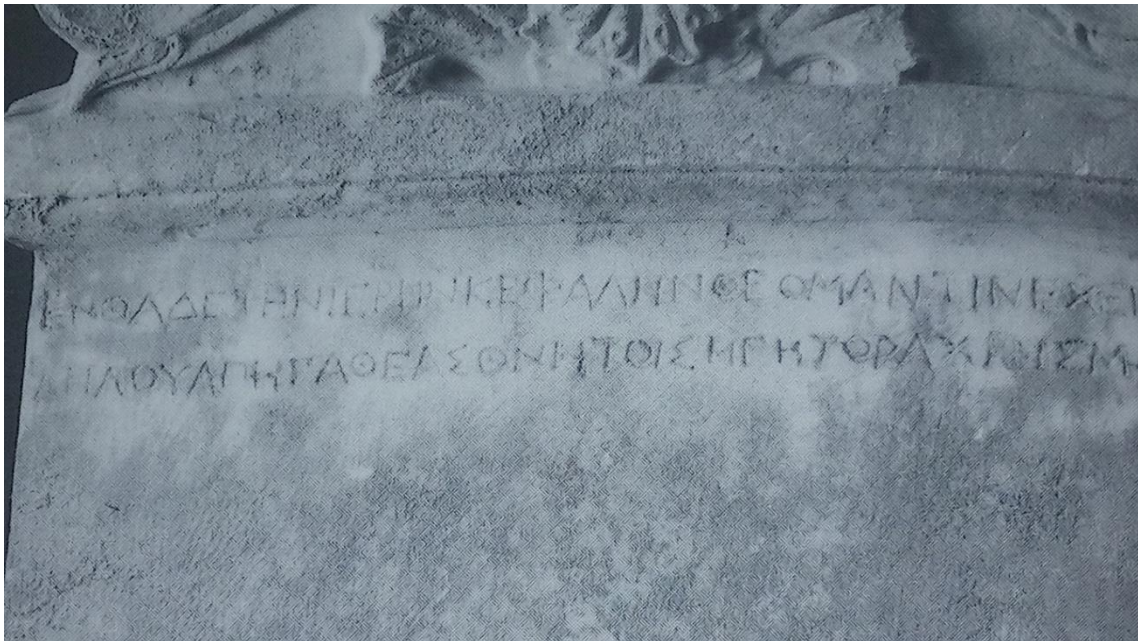


Fig 3. Particolare modificato in saturazione e contrasto (parte sinistra e centrale). Immagine di Clairmont 1991.

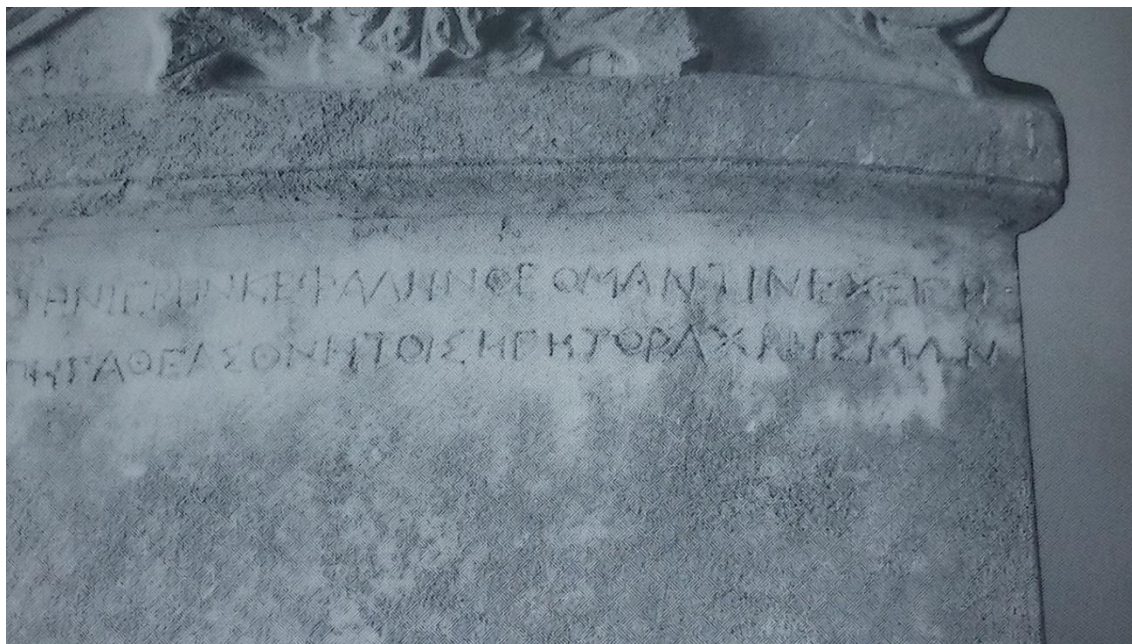


Fig. 4. Particolare modificato in saturazione e contrasto (parte centrale e destra). Immagine di Clairmont 1991.



Fig. 5. Nome del defunto. Immagine di Clairmont 1991.